

NOME:

DOCUMENTO:

VAGA:

LOCAL:

SALA:

INSC:

CARTEIRA:

SEQUENCIAL:

ASSINATURA DO CANDIDATO

## RESIDÊNCIA MÉDICA 2024



**NÃO ABRA ESTE CADERNO DE QUESTÕES ANTES QUE LHE PEÇAM.  
AGUARDE AUTORIZAÇÃO PARA INICIAR A PROVA.**

- φ Confira todos seus dados pessoais.
- φ Verifique se o Tipo de Prova é o mesmo constante no Cartão de Identificação.
- φ Os candidatos deverão manter as suas orelhas visíveis à observação dos fiscais.
- φ Desligue o celular e outros aparelhos. Acondicione no envelope plástico de segurança todos seus aparelhos eletrônicos, inclusive relógio.
- φ O candidato não poderá utilizar o banheiro do local de aplicação após o término de sua prova e a saída definitiva da sala de provas.
- φ É vedado qualquer tipo de consulta e/ou comunicação durante a Prova.
- φ Este **Caderno de Questões** contém **50 (cinquenta) questões objetivas**.
- φ A prova terá duração de **4 horas**.  
O tempo mínimo de permanência na sala (tempo de sigilo) é de **1 hora**.
- φ Ao término da prova, entregue ao Fiscal este Caderno de Questões completo, as Folhas de Respostas e Ficha de Identificação assinadas e com a digital coletada nos espaços indicados.
- φ Os 3 (três) últimos candidatos sairão simultaneamente da sala.
- φ Deixe sobre a carteira **apenas** RG e caneta de material transparente.
- φ Para a realização da prova, não será admitido o uso de qualquer outra folha de papel além das recebidas.
- φ Em hipótese alguma haverá substituição da Folha de Respostas. Não rasure, amasse ou dobre estes documentos.
- φ Os campos reservados para rascunho são de preenchimento facultativo e não serão considerados para avaliação.


### FOLHA DE RESPOSTAS

- φ Você deve assinar a Folha de Respostas da Prova Objetiva. Confira todos os seus dados (Nome, RG, Data de Nascimento) e assine no campo indicado para assinatura. A não assinatura por parte do candidato na Folha de Respostas resultará na eliminação automática do mesmo.
- φ Para preenchimento da Folha de Respostas da Prova Objetiva, utilize caneta esferográfica azul ou preta, fabricada em material transparente.
- φ Na Folha de Respostas, acima da Questão 1, assinale o tipo de prova correspondente ao seu Caderno de Questões.
- φ Você deve assinalar na Folha de Respostas da Prova Objetiva somente uma letra (alternativa) para cada questão. Mais de uma marcação anulará a resposta. Preencha a alternativa conforme o exemplo:

CORRETO



ERRADO



**QUALQUER DÚVIDA, FALE EXCLUSIVAMENTE COM O FISCAL DE SALA.**

**BOA PROVA!**

# IPEFAE

## CIRURGIA GERAL

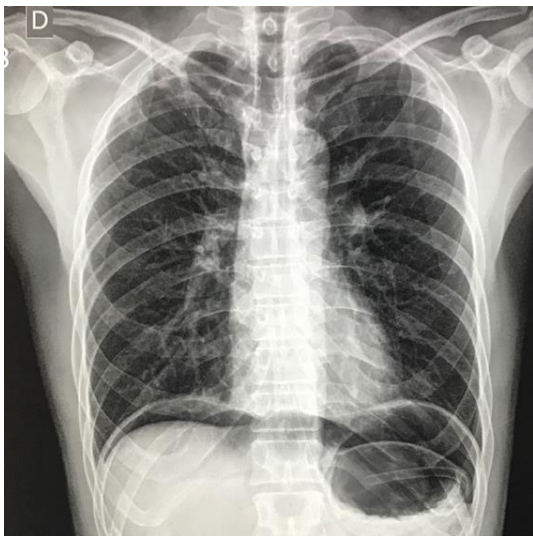
## Q. 01

Homem, 52 anos, relata história de dor abdominal epigástrica que piora à alimentação e alivia em jejum há 1 semana.

A dor piorou de intensidade e se localizou por todo abdome há 1 dia. Faz uso de nitrato oral, sinvastatina, propranolol e ácido acetilsalicílico.

Traz consigo uma radiografia de abdome agudo realizada em outro hospital (imagem a seguir), onde procurou auxílio pela manhã, mas pela demora no atendimento, decidiu procurar a unidade básica de saúde.

Radiograma de tórax com cúpulas:



Considerando o caso clínico, o exame de imagem e a hipótese diagnóstica, o que se espera encontrar no exame físico do abdome do paciente?

- (A) Sinal de Jobert.
- (B) Sinal do Obturador.
- (C) Sinal de Giordano.
- (D) Sinal de Murphy.

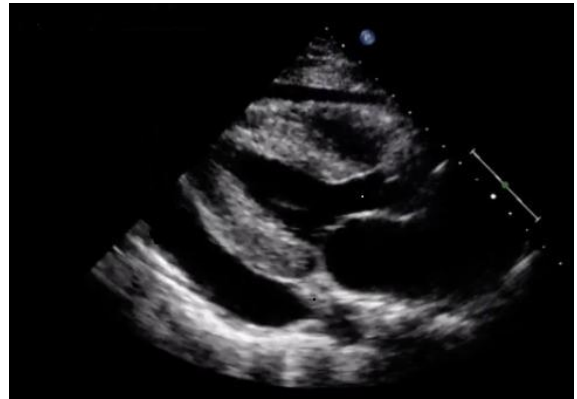## Q. 02

Homem, 47 anos, apresenta há 2 dias dor e distensão abdominal, com parada de eliminação de gases e fezes e vômitos. Antecedente de cirurgia abdominal por ferimento por arma branca há 7 anos. Nega comorbidades. Após exame clínico, realizou radiografia de abdome agudo que demonstra múltiplas alças intestinais distendidas e edemaciadas, com níveis hidroaéreos e empilhamento de moeda, sem evidenciar haustrações. O diagnóstico etiológico mais provável é:

- (A) brida.
- (B) fecaloma.
- (C) neoplasia de cólon esquerdo.
- (D) volvo de sigmoide.

## Q. 03

Homem, aparentando 35 anos, encontrado em via pública desorientado é trazido ao serviço de urgência por transeuntes. Exame físico: sudoreico, dispneico, PA: 55x32 mmHg, FC: 138 bpm, FR: 29 irpm, SatO<sub>2</sub>: 94%, glicemia capilar: 130 mg/dL e tempo de enchimento capilar de 6 segundos. Realizado ultrassom à beira leito (imagem a seguir). Qual deve ser a conduta imediata?



- (A) Realizar toracocentese.
- (B) Administrar diurético endovenoso.
- (C) Proceder à pericardiocentese.
- (D) Iniciar droga vasoativa.

## Q. 04

Paciente do sexo masculino, 5 meses, trazido pela mãe para consulta na unidade básica de saúde pois a mesma notou uma saliência na virilha do bebê.

Ao exame físico apresenta genitália de fenótipo masculino característico, testículos palpáveis em bolsa testicular. Durante o choro, identifica-se abaulamento inguinal à inspeção, redutível. Qual a conduta mais adequada?

- (A) Realizar acompanhamento clínico.
- (B) Indicar hemiorrafia inguinal eletiva.
- (C) Encaminhar para serviço de urgência.
- (D) Solicitar ultrassonografia da região inguinal.

## Q. 05

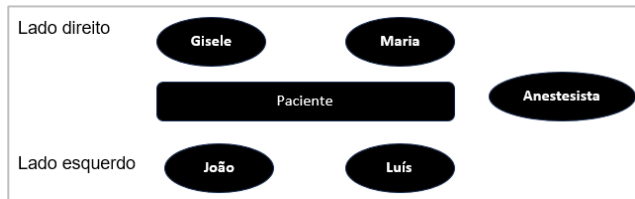Homem, 37 anos, vítima de acidente automobilístico trazido pelo SAMU (Serviço de Atendimento Móvel de Urgência) ao pronto socorro com choque hipovolêmico apresentando confusão mental, pressão arterial 90/60 mmHg, frequência cardíaca 115 bpm, pulsos periféricos finos, fratura exposta de fêmur à direita com sangramento e débito urinário menor que 0,5ml/Kg, peso estimado de 70kg. Qual a classificação do choque?

- (A) Classe I.
- (B) Classe II.
- (C) Classe III.
- (D) Classe IV.

## Q. 06

Gisele está no internato médico supervisionado e está participando de uma laparotomia exploradora, conforme

ilustração a seguir. Percebe que Luís, seu preceptor, está posicionado à esquerda do paciente, e sua colega Maria está posicionada do lado direito do paciente. João, seu outro colega, está também do lado esquerdo, à frente de Gisele e ao lado de seu preceptor. Assinale a alternativa correta sobre a função dos integrantes da equipe cirúrgica:



- (A) Luís é o segundo auxiliar.  
 (B) Gisele é a instrumentadora.  
 (C) Maria é o cirurgião principal.  
 (D) João é o primeiro auxiliar.

### Q. 07

Homem, 45 anos, realizou colecistectomia por videolaparoscopia e, no primeiro dia de pós-operatório, apresentou quadro de mal estar, taquipneia, taquicardia e febre de 38,1°C. Ao exame físico: PA: 135/85mmHg, FC: 125 bpm, FR: 24 irpm, diminuição de murmúrio vesicular nos campos pulmonares inferiores, abdome flácido, sem sinais de irritação peritoneal, membros inferiores sem alterações. Qual o diagnóstico mais provável?

- (A) Pneumonia.  
 (B) Infecção do sítio cirúrgico.  
 (C) Embolia pulmonar.  
 (D) Atelectasia.

### Q. 08

Homem, 79 anos, procura atendimento por dor abdominal há 2 dias. Antecedente de infarto agudo do miocárdio e fibrilação atrial. Exame físico do abdome: distendido, com ruídos hidroaéreos diminuídos, hipertimpânico à percussão, doloroso à palpação superficial e profunda difusamente, descompressão brusca negativa.

Realizou tomografia computadorizada de abdome que evidenciou obstrução na origem da artéria mesentérica inferior e sinais de isquemia de alças, sendo indicada laparotomia exploradora.

Assinale os prováveis segmentos intestinais acometidos:

- (A) jejuno, íleo e ceco.  
 (B) jejuno, íleo, ceco, cólon ascendente e metade direita do cólon transversal.  
 (C) metade esquerda do cólon transversal, cólon descendente, sigmóide e reto.  
 (D) cólon descendente, sigmóide e reto.

### Q. 09

Mulher, 24 anos, será submetida à correção de hérnia epigástrica. Não faz uso de medicações e não apresenta comorbidades. Indique, dentre as opções a seguir, o único exame que deve ser realizado para avaliação pré-operatória da paciente.

- (A) Hemograma.  
 (B) Coagulograma.  
 (C) Creatinina.  
 (D) BHCG.

### Q. 10

Homem, 53 anos, procura atendimento devido a quadro de emagrecimento, astenia e perda de apetite há cerca de 30 dias, acompanhado por febre intermitente e não aferida. Exame físico e radiografia de tórax compatíveis com derrame pleural em terço médio e base à direita.

Realizada toracocentese cuja análise do líquido pleural evidenciou tuberculose. Quais os achados da análise que corroboram para o diagnóstico?

- (A) Exsudato neutrofílico, com DHL (desidrogenase láctica) > 1.000 UI/L e glicose < 20 mg/dL.  
 (B) Exsudato linfocitário, com elevação de proteínas (aumento de 0,5 x proteína sérica); baixo número de células mesoteliais e ADA (adenosina deaminase) > 40.  
 (C) Exsudato linfocitário, com elevação de DHL (desidrogenase láctica – aumento de 0,6 x DHL sérico); alto número de células mesoteliais e ADA (adenosina deaminase) > 40.  
 (D) Exsudato neutrofílico, com aspecto macroscópico purulento e ADA (adenosina deaminase) < 40.

## CLÍNICA MÉDICA

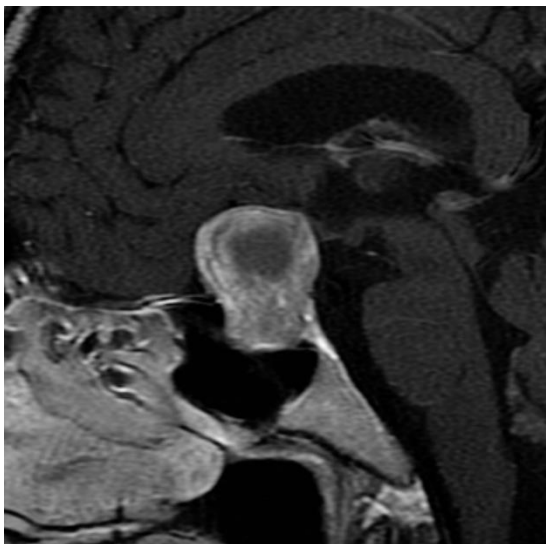
### Q. 11

Homem, 28 anos portador de asma severa, procura atendimento de emergência com taquidispneia desde ontem. Encontra-se com esforço respiratório, saturação arterial de O<sub>2</sub> ao ar ambiente de 92%; à ausculta pulmonar ouvem-se sibilos inspiratórios e expiratórios difusamente. Mesmo após uso de broncodilatadores inalatórios, corticosteroide parenteral e sulfato de magnésio, todos em doses adequadas, apresenta piora da saturação e da taquidispneia. Evolui com agitação e hipotensão arterial; sua escala de coma de Glasgow é 14. Qual a conduta adequada a ser tomada?

- (A) Intubação orotraqueal.  
 (B) Ventilação não invasiva.  
 (C) Furosemida endovenosa.  
 (D) Adrenalina subcutânea.

### Q. 12

Mulher de 39 anos agenda consulta na unidade básica de saúde por estar apresentando cefaléia refratária ao uso de analgésicos comuns. Na anamnese, menciona amenorreia há 6 meses, além de alteração visual. Na investigação com ressonância nuclear magnética de sela túrcica, encontra-se na região da hipófise a lesão mostrada na imagem a seguir (sequência ponderada em T1, com contraste). Qual tipo de defeito de campo visual levaria à indicação de ressecção cirúrgica deste tumor?



- (A) Um defeito de campo visual nasal em ambos os olhos.  
 (B) Um defeito de campo visual temporal em ambos os olhos.  
 (C) Um defeito de campo visual temporal em um olho e nasal no outro.  
 (D) Um defeito de campo visual inferior em ambos os olhos.

### Q. 13

Homem de 59 anos encontra-se com hipertensão arterial sistêmica estágio 2 (Pressão arterial = 165x105mmHg), sem outras comorbidades. Além das medidas não farmacológicas, a médica da unidade de saúde que o atendeu opta por iniciar a terapêutica anti-hipertensiva com a associação de dois fármacos: anlodipino e hidroclorotiazida.

Qual das alternativas a seguir traz os efeitos adversos esperados para as medicações escolhidas?

- (A) Tosse seca pelo bloqueador de canais de cálcio; câimbras pelo diurético tiazídico.  
 (B) Edema perimaleolar pelo bloqueador de canais de cálcio; hiperuricemia pelo diurético tiazídico.  
 (C) Hipotensão ortostática pelo bloqueador de canais de cálcio; rubor facial pelo diurético tiazídico.  
 (D) Bradicardia pelo bloqueador de canais de cálcio; cefaleia pulsátil pelo diurético tiazídico.

### Q. 14

Homem, 65 anos, branco, agricultor, vai a consulta na unidade básica de saúde para controle de hipertensão arterial, ocasião em que é notada extensa lesão tumoral em lábio inferior. Na anamnese ele conta que foi tabagista entre os 40 e 55 anos (carga tabágica 15 maços-ano) e que ingere bebida alcoólica desde os 20 anos (6 latas de cerveja – totalizando 90 g de etanol) três vezes por semana; a mãe morreu de câncer de mama. O exame físico mostrou uma placa branca de superfície irregular medindo 2,0 x 2,0 cm. Posteriormente, o exame anatomopatológico, a partir de uma biópsia incisional da lesão, revelou tratar-se de carcinoma espinocelular.

Qual (is) fator (es) contribuiu(íram) para o desenvolvimento desta neoplasia neste paciente?

- (A) O trabalho ao ar livre, a hipertensão arterial e o histórico familiar de câncer.

- (B) O acetaldeído, um metabólito tóxico intermediário do álcool.  
 (C) O tabagismo, o etilismo e a exposição crônica à luz solar.  
 (D) A herança materna das mutações genéticas.

### Q. 15

Mulher, 54 anos, branca, acompanhada na estratégia de saúde da família apresenta lesões de pele que não cicatrizam há 4 meses. A paciente refere surgimento de “bolhas” (sic) que se romperam, expondo a região. Na anamnese, relata dor à deglutição e dificuldade em alimentar-se, devido à presença de úlceras dolorosas espalhadas em cavidade bucal de início 1 mês antes das lesões de pele. Nega febre ou uso de antibióticos recentes. À ectoscopia, observam-se lesões eritemato-exulceradas e crostosas predominantemente em axilas, tronco e couro cabeludo.

A hipótese mais provável e as alterações que esperam ser encontradas no exame para confirmação diagnóstica são, respectivamente:

- (A) Pênfigo vulgar; clivagem supra-basal com infiltrado inflamatório e células acantolíticas à biópsia.  
 (B) Penfigóide bolhoso; presença de anticorpos no lado dérmico da clivagem na técnica de *salt-split skin*.  
 (C) Fogo selvagem; depósito granular de IgM na zona basal na imunofluorescência direta.  
 (D) Dermatite herpetiforme; níveis elevados de IgE e eosinofilia no hemograma.

### Q. 16

Mulher de 70 anos, com quadro de sepse de foco pulmonar, em ventilação mecânica na Unidade de Terapia Intensiva. Encontra-se hemodinamicamente estável. Os parâmetros ventilatórios são: modo ventilatório controlado a pressão, PEEP de 10cmH<sub>2</sub>O, frequência respiratória de 20 incursões por minuto, tempo inspiratório de 1 segundo, fração inspirada de O<sub>2</sub> (FiO<sub>2</sub>) 65%, volume corrente em torno de 490mL, volume minuto em torno de 10L, pressão controle de 23cmH<sub>2</sub>O. A gasometria arterial apresenta: pH 7,07; pCO<sub>2</sub> de 47mmHg; PaO<sub>2</sub> de 95mmHg; bicarbonato de 18mEq/L; BE de -14,1; SaO<sub>2</sub> de 96% e PaO<sub>2</sub>/FiO<sub>2</sub> de 154.

Qual o diagnóstico gasométrico e a medida imediata a ser tomada, respectivamente?

- (A) Acidose metabólica com normoxia; manutenção do volume minuto e infusão de bicarbonato de sódio.  
 (B) Acidose mista com hiperoxia; aumento do volume minuto, redução da FiO<sub>2</sub> e infusão de bicarbonato de sódio.  
 (C) Acidose metabólica com hiperoxia; manutenção do volume minuto, redução da FiO<sub>2</sub> e infusão de bicarbonato de sódio.  
 (D) Acidose mista com normoxia; aumento da frequência respiratória e do volume minuto, com ajuste do tempo inspiratório.

### Q. 17

Homem, 66 anos, é levado pela filha para consulta médica na estratégia de saúde da família devido a estar apresentando episódios frequentes de esquecimento nos últimos meses,

além de recentemente ter se perdido nos arredores de casa. Faz uso de diazepam para dormir todas as noites, há cerca de 10 anos. Familiares relatam deterioração da capacidade de realização de atividades de vida diária. Rastreamento cognitivo com o Mini-Exame do Estado Mental (MEEM) resulta em 18 pontos de 30.

Qual das alternativas abaixo traz a melhor interpretação do resultado do MEEM neste paciente?

- (A) A pontuação obtida no MEEM é sugestiva de demência secundária, havendo indicação de investigação da etiologia subjacente.
- (B) Deve-se considerar a pontuação obtida no MEEM como abaixo do normal, independentemente de qual seja a escolaridade do paciente.
- (C) Para que a pontuação seja fidedigna, faz-se necessário acrescentar dois pontos à pontuação obtida no MEEM em razão da medicação utilizada.
- (D) O diagnóstico de síndrome demencial apenas será possível comparando-se a pontuação obtida com uma nova mensuração a ser realizada após 6 meses, caso se constate queda da pontuação em mais do que 20% de uma aplicação para a outra.

### Q. 18

Mulher, 49 anos, trabalhadora rural, apresentando quadro de dispneia e tosse crônica que ensejou um diagnóstico recente de paracoccidiodomicose pulmonar. Contudo, além do quadro respiratório, apresenta sensação de fraqueza, perda involuntária de peso e tontura ortostática, há cerca de 2 meses. Ao exame físico notam-se pressão arterial de 80 x 50mmHg, magreza considerável, pele escurecida em face e tronco, com manchas acastanhadas na mucosa oral e em dobras cutâneas.

Qual das alternativas a seguir melhor justifica as alterações adicionais descritas?

- (A) Infecção adrenal pelo paracoco cursando com insuficiência glandular.
- (B) Infecção de corrente sanguínea pelo paracoco cursando com septicemia.
- (C) Infecção miocárdica pelo paracoco cursando com disfunção hemodinâmica.
- (D) Infecção disseminada pelo paracoco cursando com infecção de pele e lesões cutâneas.

### Q. 19

Mulher, 51 anos, iniciou tratamento de fase intensiva para tuberculose pulmonar há 20 dias. Há cerca de 5 dias começou a notar que não estava mais distinguindo bem as cores vermelho e verde, depois evoluiu com escotomas visuais negativos, ontem notou redução da sua acuidade visual central e hoje ao exame sua visão é somente de vultos em um dos olhos. Ao exame de fundoscopia, nota-se borramento das bordas da papila do nervo óptico no olho acometido, corroborando o diagnóstico de neurite óptica.

Qual droga do esquema terapêutico de tuberculose é o mais provável responsável pelo quadro?

- (A) Etambutol.
- (B) Pirazinamida.
- (C) Rifampicina.
- (D) Isoniazida.

### Q. 20

Homem, 33 anos, é levado ao pronto atendimento com queixa de dor torácica atípica e dispneia em repouso de instalação aguda. O médico que o atende considera a hipótese diagnóstica de tromboembolismo pulmonar (TEP).

Qual das ferramentas diagnósticas elencadas abaixo tem maior valor preditivo ao ser empregada para afastar o diagnóstico considerado?

- (A) Escore PERC.
- (B) Escore de Genebra.
- (C) Escore de Wells para TVP.
- (D) Escore de Wells para TEP.

## GINECOLOGIA E OBSTETRÍCIA

### Q. 21

Gestante, 25 anos, negra, primigesta, hígida, compareceu à primeira consulta do pré-natal em unidade básica de saúde. A idade gestacional está calculada em 8 semanas. Não foram identificados fatores de risco para a gestação.

Qual das alternativas a seguir compõe parte da conduta médica esperada para esta gestante?

- (A) TSH e T4 livre.
- (B) Sorologia Hepatite B e eletroforese de hemoglobina.
- (C) Teste rápido de proteinúria e citopatológico de colo do útero.
- (D) Glicemia em jejum e hemoglobina glicada.

### Q. 22

Mulher, 45 anos, comparece à unidade básica de saúde para consulta ginecológica de rotina. G2P2 com história prévia de NIC III aos 40 anos, fez tratamento e seguimento por 5 anos com resultado de exames normais. Com qual frequência se recomenda realizar o rastreamento para câncer de colo de útero com o exame citopatológico?

- (A) anual
- (B) semestral
- (C) trianual
- (D) bianual

### Q. 23

Mulher, 18 anos, está em consulta na unidade básica de saúde e se queixa de lesões dolorosas em grande lábio à esquerda há 5 dias. É nuligesta, utiliza método Ogino-Knaus (tabelinha) como contraceptivo e não tem parceiro fixo.

Exame físico: presença de três lesões ulceradas, planas e de fundo limpo em grande lábio esquerdo.

Qual o diagnóstico mais provável?

- (A) Sífilis
- (B) Donovanose
- (C) Herpes genital
- (D) Cancro mole

**Q. 24**

Mulher, 24 anos, casada, sem filhos, em acompanhamento na estratégia de saúde da família, menciona queixa de prurido leve e sensação de queimação em região ano genital toda vez que tem crises de herpes genital, (um diagnóstico que possui desde os 17 anos). Apesar da boa resolução das crises por uso de aciclovir comprimidos, a recorrência é frequente, após período de geralmente de cerca de dois meses. Deseja algum tratamento que lhe ofereça vantagem em qualidade de vida.

Qual, dentre as alternativas a seguir, é a melhor opção para terapia de supressão crônica a ser instituída?

- (A) Aciclovir: 800 mg três vezes ao dia - por até 5 anos.
- (B) Fanciclovir: 125 mg duas vezes ao dia / 3 dias ao mês por 6 meses.
- (C) Fanciclovir 500 mg uma vez/ dose única – na sensação de desconforto.
- (D) Valaciclovir 1000 mg uma vez ao dia – por até 2 anos.

**Q. 25**

Encontram-se internadas quatro puérperas na enfermaria de uma maternidade. Todas tiveram partos vaginais sem intercorrências.

**Paciente 1:** 28 anos, G1P1A0, classificação sanguínea da mãe foi O negativo; classificação sanguínea do recém-nascido foi A positivo.

**Paciente 2:** 25 anos, G3P3A0, classificação sanguínea da mãe foi A positivo; classificação sanguínea do recém-nascido foi O negativo.

**Paciente 3:** 23 anos, G2P2A0, classificação sanguínea da mãe foi A positivo; classificação sanguínea do recém-nascido foi A positivo.

**Paciente 4:** 29 anos, G1P1A0, classificação sanguínea da mãe foi O negativo; classificação sanguínea do recém-nascido foi O negativo.

Antes da alta hospitalar deve ser prescrita imunoglobulina anti-Rh para

- (A) a paciente 1.
- (B) a paciente 2.
- (C) a paciente 3.
- (D) a paciente 4.

**Q. 26**

Mulher, 38 anos, agenda consulta na unidade básica de saúde por ter notado nódulo na mama direita. Nega outros sintomas ou patologias prévias. Mãe falecida há 4 anos por câncer mama. Ao exame clínico apresenta mamas volumosas, pendulares. Não há, na inspeção estática e dinâmica, abaulamento ou retrações de epiderme. Mamilos sem deformidade. À palpação das mamas, nota-se presença, em quadrante superior externo da mama direita, lesão endurecida, móvel e bem delimitada. Solicitada mamografia para confirmação diagnóstica.

Qual a hipótese diagnóstica mais provável e qual descrição se espera na mamografia, respectivamente?

- (A) Fibroadenoma; imagem oval, circunscrita com calcificações grossas.
- (B) Câncer de mama invasivo; imagem espiculada, densa com calcificações finas.
- (C) Necrose gordurosa; margens pouco distintas, podendo apresentar calcificações.
- (D) Carcinoma ductal in situ; sem imagem específica com microcalcificações.

**Q. 27**

Mulher, 27 anos, é acompanhada na estratégia de saúde da família. Está casada há 6 anos e há 4 anos vem tentando engravidar, sem sucesso. Relata menarca aos 11 anos. Dismenorreia de forte intensidade, impossibilitando as vezes de ir ao trabalho, e menometrorragia de início há 4 anos. Ao exame ginecológico notam-se dor à manipulação uterina durante o toque bimanual e mobilidade uterina restrita. Dosagens hormonais de estradiol, progesterona, prolactina, LH e FSH, dentro da normalidade. Marido realizou espermograma, também dentro dos padrões normais.

O exame padrão ouro para a confirmação da principal hipótese diagnóstica desta paciente é:

- (A) Histeroscopia com biopsia endometrial.
- (B) Videolaparoscopia com biopsia lesional.
- (C) Histerossalpingografia com biopsia endometrial.
- (D) Cistoscopia com biopsia lesional.

**Q. 28**

Gestante, 20 anos e 32 semanas de idade gestacional, procura atendimento na unidade básica de saúde. Informa que realizou tratamento com penicilina benzatina para sífilis no final do primeiro trimestre de gestação, e desde então não realizou mais consultas de pré-natal, pois terminou o relacionamento e mudou de cidade. Traz resultados de exames realizados, com aumento de duas diluições no VDRL em relação ao título anterior. Qual a conduta?

- (A) Realizar novo tratamento com outro fármaco.
- (B) Repetir o VDRL e agendar retorno na unidade básica de saúde.
- (C) Repetir VDRL e encaminhar ao serviço pré-natal de alto risco.
- (D) Repetir o tratamento com penicilina benzatina.

**Q. 29**

Mulher, 25 anos, primigesta, idade gestacional de 30 semanas, vem à quarta consulta de pré-natal. Não relata queixas. Ao exame físico, apresenta pressão arterial de 140 x 90 mmHg em decúbito lateral esquerdo, frequência cardíaca de 80 bpm, altura uterina de 31 cm e frequência cardíaca fetal de 140 bpm. Traz exames: proteinúria de 24 horas com valor de 412 mg e hemograma apresentando contagem de plaquetas de 220.000/mm<sup>3</sup>.

No cartão da gestante, estão registradas as medidas de pressão arterial das consultas anteriores: 110 x 70 mmHg, 120 x 90 mmHg e 150 x 90 mmHg. Qual o diagnóstico?

- (A) Pré-eclâmpsia leve.
- (B) Pré-eclâmpsia grave.
- (C) Iminência de eclâmpsia.

(D) Hipertensão gestacional.

**Q. 30**

Uma mulher assintomática de 55 anos, realizou mamografia de rastreamento, com os seguintes achados: mamas heterogeneamente densas, assimetria focal no quadrante súperolateral da mama esquerda que apresentou atenuação, porém não se desfez com a compressão localizada, medindo 0,5 cm.

Para complementação diagnóstica, realizou ultrassonografia mamária que não identificou lesão sólida, nem cística, com classificação BI-RADS 3 (Breast Imaging Reporting and Data System 3).

Qual a conduta indicada?

- (A) Realizar mamografia em 6 meses.
- (B) Realizar biópsia guiada por estereotaxia.
- (C) Realizar ultrassonografia em 6 meses.
- (D) Realizar ultrassonografia em 1 ano.

**MEDICINA PREVENTIVA  
E SOCIAL****Q. 31**

Mariana, médica, 29 anos, após concluir a residência em Medicina de Família e Comunidade, foi contratada para atuar na Estratégia de Saúde da Família no município de Gurupi (TO). Desde a contratação, começou a estudar a realidade de saúde da população local, para inteirar-se acerca dos indicadores de saúde <sup>(“1”)</sup> e dos determinantes epidemiológicos <sup>(“2”)</sup> locais. Também verificou junto à coordenação da equipe sobre a taxa de incidência <sup>(“3”)</sup> e a taxa de prevalência <sup>(“4”)</sup> das doenças com as quais mais iria se deparar naquela população.

Assinale a alternativa que corresponde a uma definição adequada dos termos mencionados:

- (A) O termo indicado com o algarismo “1” corresponde às medidas-síntese que contêm informação relevante sobre determinados atributos e dimensões do estado de saúde da população, bem como do desempenho do sistema de saúde.
- (B) O termo indicado com o algarismo “2” corresponde aos agentes causais ou etiológicos das doenças, presentes em determinado meio ambiente.
- (C) O termo indicado com o algarismo “3” corresponde à proporção de indivíduos numa população específica, que tem uma doença de interesse, num período específico de tempo.
- (D) O termo indicado com o algarismo “4” corresponde ao número de casos novos da doença, que ocorrem em um período específico de tempo, numa população de risco no início do intervalo.

**Q. 32**

O médico da estratégia de saúde da família foi chamado para atender um caso de urgência em uma casa vizinha à sua unidade. Chegando ao local, se depara com uma jovem de 25 anos caída ao chão, inconsciente. Familiares relatam que a

encontraram nessa situação, com várias cartelas de medicações vazias ao lado.

Identifica ausência de pulso central, constatando parada cardiopulmonar e chama por ajuda, porém não obteve sucesso. O médico constata o óbito no instante em que chega a equipe do SAMU (Serviço de Atendimento Móvel de Urgência). Considerando o caso acima, a declaração de óbito deverá ser emitida pelo médico:

- (A) do SVO, pois não se tem certeza da causa da morte.
- (B) do SAMU, que é o responsável pelos atendimentos pré-hospitalares.
- (C) da estratégia de saúde da família, que prestou o primeiro atendimento.
- (D) do IML, por se tratar de óbito de causa externa.

**Q. 33**

Mulher, 17 anos, vai à unidade básica de saúde para renovar receita de antidepressivos. Nesta ocasião, são notadas cicatrizes de automutilação nos antebraços. No prontuário médico há registro de duas tentativas de suicídio por envenenamento (ela e o esposo são produtores rurais, e têm pesticidas em casa), uma há 1 ano e outra há 5 meses. A consulta médica é conduzida de maneira empática, e quando questionada, a paciente diz ainda ter ideação suicida.

São fatores de risco identificáveis para consumação do suicídio neste caso:

- (A) Ser do gênero feminino e o fato de trabalharem em zona rural.
- (B) O uso prolongado de antidepressivos e o fato de estar na menoridade.
- (C) O fato de ter acesso aos pesticidas e as tentativas prévias de suicídio.
- (D) A prática de automutilação e o fato de ser casada.

**Q. 34**

Homem, 26 anos, é levado por amigos ao pronto-atendimento com quadro caracterizado por sintomas psicóticos, agitação, tremores, sudorese. Ao exame nota-se taquiarritmia, hipertensão arterial e pupilas dilatadas. Houve melhora da agitação psicomotora após administração de diazepam.

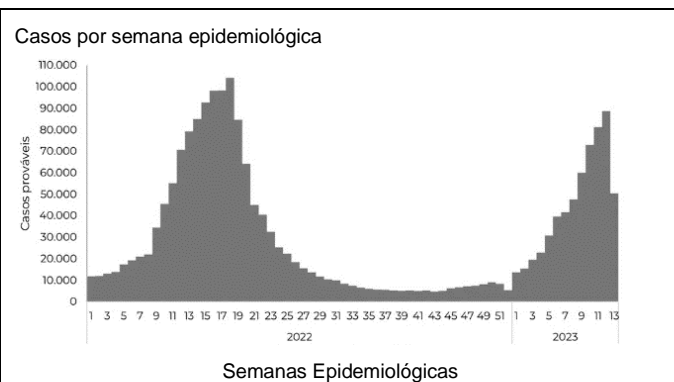
Após a estabilização inicial, é importante que seja indagado junto ao paciente ou a seus acompanhantes sobre a:

- (A) história familiar de esquizofrenia.
- (B) ocorrência prévia de episódios maníacos.
- (C) história familiar de transtorno afetivo bipolar.
- (D) utilização de drogas estimuladoras do sistema nervoso central.



**Q. 35**

Analise o gráfico a seguir, que mostra os casos de dengue, por semana epidemiológica, no Brasil em 2022 e início de 2023.



**CASOS DE DENGUE POR SEMANA EPIDEMIOLÓGICA NO BRASIL ENTRE 2022 e 2023**

FOTO: Reprodução / Ministério da Saúde

Com base nesse gráfico, pode-se concluir que:

- (A) Há surtos acontecendo em diversas regiões, sendo possível caracterizar a epidemia de dengue no Brasil.
- (B) Verifica-se a existência de períodos endêmicos (com número basal de casos) e momentos epidêmicos (com variação da quantidade de casos).
- (C) Representa a definição epidemiológica de um surto, pelo registro do aumento repentino do número de casos (variação irregular) em uma região específica.
- (D) Acontece com larga distribuição espacial, atingindo várias nações, sendo classificada como pandêmica.

**Q. 36**

Em uma maternidade nasceram sete crianças a termo no mesmo dia. Os perímetros torácicos das sete crianças foram os seguintes: criança A = 32 cm; criança B = 33 cm; criança C = 31 cm; criança D = 32 cm; criança E = 30 cm; criança F = 33 cm; criança G = 33 cm. Considerando o conjunto destas sete crianças, assinale a alternativa correta em relação às medidas de tendência e de dispersão de seus perímetros torácicos.

- (A) A moda coincide com a mediana neste conjunto.
- (B) O perímetro torácico da criança D equivale ao primeiro quartil
- (C) O perímetro torácico da criança A é maior que a média.
- (D) O valor da média é inferior à moda neste conjunto.

**Q. 37**

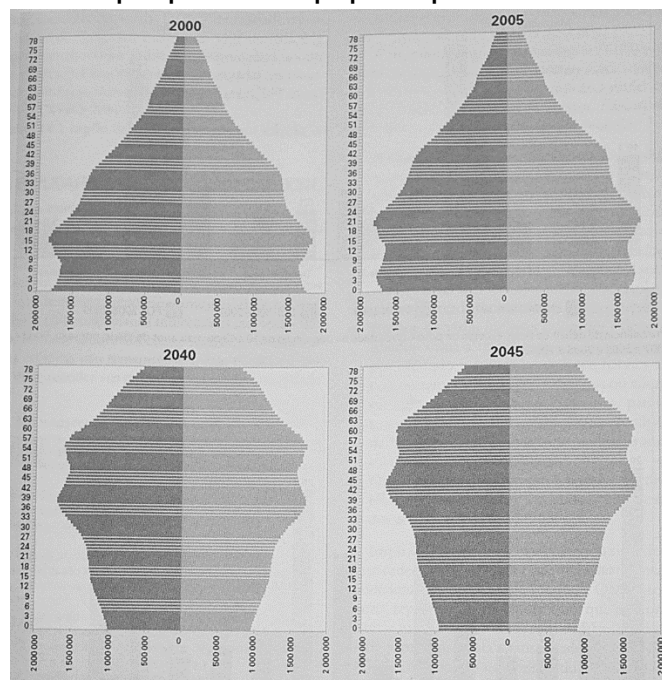
Através do coeficiente de mortalidade perinatal pode-se avaliar a qualidade da assistência prestada à gestação, ao parto e ao recém-nascido, sendo possível processos de planejamento, gestão e avaliação de políticas e ações de saúde direcionadas para a atenção materno-infantil. Para o cálculo deste coeficiente, são considerados os óbitos entre:

- (A) 20ª semana de gestação e até 7 dias após o nascimento.
- (B) 22ª semana de gestação e até 7 dias após o nascimento.

- (C) 20ª semana de gestação e até 5 dias após o nascimento.
- (D) 22ª semana de gestação e até 5 dias após o nascimento.

**Q. 38**

O gráfico abaixo mostra as pirâmides etárias do Brasil nos anos 2000 e 2005 e estimativas para 2040 e 2045. Em consequência das mudanças demográficas evidenciadas nestes gráficos, juntamente com as mudanças sociais e econômicas que a acompanham, antevê-se o fenômeno da transição epidemiológica, em razão do qual o sistema de saúde do país precisa estar preparado para:



Fonte: Rouquayrol MZ e Gurgel M. *Epidemiologia e Saúde*. Rio de Janeiro: Medbook, 2017

- (A) um aumento da prevalência de transtornos psiquiátricos.
- (B) um aumento dos surtos de infecções respiratórias do inverno.
- (C) um aumento da proporção de doenças geneticamente determinadas.
- (D) um aumento da carga de doenças crônicas e não transmissíveis.

**Q. 39**

Após décadas, surgiram novidades no controle da tuberculose nos campos diagnósticos e terapêuticos: testes rápidos moleculares, novos fármacos desenvolvidos especificamente para o tratamento da tuberculose, inúmeras vacinas preventivas e terapêuticas em fase de desenvolvimento, novos regimes encurtados sendo testados em ensaios clínicos multicêntricos. Neste contexto, o Teste Rápido Molecular para Tuberculose (TRM-TB) encontra-se disponível na rede pública de saúde em alguns municípios brasileiros.

O Manual de Recomendações para o Controle da Tuberculose no Brasil indica o teste mencionado para as seguintes situações:



- (A) Crianças com tuberculose pulmonar, pois em geral, têm baciloscopia negativa.
- (B) Para os pacientes com exame bacteriológico de escarro positivo já na primeira amostra.
- (C) Reservado aos grupos de maior vulnerabilidade, de qualquer faixa etária, devido ao seu custo.
- (D) Diagnóstico de casos novos de tuberculose pulmonar e laringea (principalmente em adultos e adolescentes.)

**Q. 40**

Mulher, 41 anos, procura o pronto-atendimento com dificuldade para respirar, opressão no peito e sudorese nas mãos, de rápida instalação. Refere que sentiu como se fosse morrer, mas após uns quinze minutos começou a melhorar. Menciona dois episódios semelhantes nos últimos meses. Não faz uso de drogas ou medicações. Exame físico normal. Glicemia capilar 89 mg/dl. Eletrocardiograma: taquicardia sinusal, sem outras alterações. A melhor conduta é:

- (A) Manter a paciente em observação durante o período pós-ictal, prescrever medicação antiepiléptica e encaminhar para acompanhamento com neurologista.
- (B) Tranquilizar a paciente, prescrever medicação para ansiedade e encaminhar para acompanhamento ambulatorial associado a psicoterapia.
- (C) Internar a paciente, investigar causa orgânica subjacente ao estado confusional agudo e certificar que seja feita adequada hidratação.
- (D) Proceder à contenção da paciente, prescrever medicação para transtorno psicótico e encaminhar para tratamento no CAPS.

**PEDIATRIA****Q. 41**

Paciente do sexo masculino, 4 anos e 8 meses, branco, trazido para atendimento na unidade básica de saúde devido a tosse crônica persistente, com produção de secreção e falta de ar quando faz esforços físicos. Mãe relata que criança apresenta infecções respiratórias desde 8 meses e alega alteração em teste do pezinho, porém sem seguimento com pediatra.

Ao exame físico: encontra-se abaixo do percentil 5 das curvas de altura e peso, tem baqueteamento digital e ausculta pulmonar com crepitações grossas difusas.

Considerando o quadro clínico, o exame necessário para a confirmação do provável diagnóstico é:

- (A) Espirometria.
- (B) Broncoscopia.
- (C) Eletrólitos no suor.
- (D) Tomografia de tórax.

**Q. 42**

Lactente com um mês de vida, nascido de parto vaginal, apresenta há cinco dias quadro de tosse persistente, taquipneia, sem febre. Antecedente de conjuntivite bilateral com secreção mucoide em pequena quantidade que surgiu

no sexto dia de vida. Mãe relata que realizou pré-natal de forma irregular e que apresentou leucorreia durante toda gestação. Neste caso, qual é o agente etiológico mais provável?

- (A) *Clamydia trachomatis*.
- (B) *Mycoplasma pneumoniae*.
- (C) *Streptococcus agalactiae*.
- (D) *Neisseria gonorrhoeae*.

**Q. 43**

Menina de 13 anos é levada para atendimento em razão de ter apresentado, em casa, episódio de perda súbita de consciência de breve duração. Para elucidar a natureza do episódio ocorrido, a médica busca obter dos acompanhantes um relato fidedigno de como a paciente ficou. O pai conta que a menina ficou inconsciente cerca de 1 minuto, pálida, salivando em excesso, de olhos abertos, com movimentos repetidos dos braços, e urinou na roupa.

Considerando o diagnóstico diferencial das perdas paroxísticas da consciência e as informações colhidas do informante, deve-se considerar que, neste caso:

- (A) A sialorreia fala a favor de ter sido uma crise epiléptica
- (B) A liberação esfinteriana fala a favor de ter sido uma síncope.
- (C) A palidez cutaneomucosa fala a favor de ter sido uma crise epiléptica.
- (D) Os olhos mantidos abertos falam a favor de ter sido uma síncope.

**Q. 44**

Menino, 12 anos, trazido para consulta em Unidade Básica de Saúde. Não apresenta queixas e o exame físico não apresenta anormalidades.

Sobre as características sexuais secundárias apresenta pênis com 4 cm de comprimento, sem aumento no diâmetro, pelos longos, levemente pigmentados, pouco encaracolados na base do pênis, pele do escroto levemente avermelhada e testículos com 3 cm de comprimento no maior eixo bilateralmente, volume testicular medido com orquímetro comparado ao de 5 ml.

Qual alternativa correta da classificação de acordo com os critérios de Marshall & Tanner?

- (A) G2 e P2.
- (B) G1 e P2.
- (C) G3 e P3.
- (D) G1 e P1.

**Q. 45**

Uma mãe leva suas duas filhas, gêmeas, com 9 meses, nascidas de parto vaginal, com 28 semanas de idade gestacional, para consulta de puericultura. Vacinação em dia e alimentação adequada. A mãe está preocupada com o desenvolvimento das meninas. Ao exame físico apresentam lalação, seguram objetos e permanecem sentadas somente com apoio. Peso, estatura e perímetro cefálico estão no percentil 50 (Z score). Qual orientação a mãe deve receber em relação ao desenvolvimento neuropsicomotor (DNPM)?

- (A) Deve ser orientada que há um atraso no DNPM, sendo necessária estimulação em ambiente domiciliar.
- (B) Deve ser orientada que há atraso no DNPM, havendo necessidade de encaminhamento para neuropediatria.
- (C) Deve ser orientada que não há atraso no DNPM, pois sentar sozinho pode ocorrer até os 12 meses de idade.
- (D) Deve ser orientada que não há atraso no DNPM, pois deve ser considerada a idade gestacional corrigida.

**Q. 46**

Lactente de um ano, trazido à unidade de saúde devido a febre alta, persistente, sem sintomas associados, há três dias. No dia de hoje não apresentou mais pico febril, porém a mãe observou o aparecimento de lesões na pele do tronco, que se espalharam para membros e face. Nascido a termo, calendário vacinal atualizado, sem antecedentes relevantes. Ao exame físico: lactente ativo, afebril, corado, hidratado, sinais vitais normais. Ausculta cardiopulmonar e exame abdominal sem alterações. Exantema maculopapular difuso, poupando regiões palmares e plantares. Indique, respectivamente, o diagnóstico e o agente etiológico mais prováveis:

- (A) Rubéola; vírus do gênero Rubivirus.
- (B) Exantema súbito; herpes-vírus humano 6.
- (C) Eritema infeccioso; parvovírus humano B19.
- (D) Mononucleose infecciosa; herpes-vírus humano tipo 4.

**Q. 47**

Menino, 3 anos e 5 meses, previamente hígido, deu entrada na unidade de pronto atendimento com quadro de febre contínua há 2 dias (de 38,4 até 39,2°C) e tosse produtiva, hoje inapetência.

Ao exame físico: saturação 96% em ar ambiente, frequência respiratória de 48 irpm, frequência cardíaca 125 bpm, ausculta pulmonar com roncocalos e crepitações finas em terço médio a direita.

O tratamento antimicrobiano empírico domiciliar inicial é:

- (A) Azitromicina 10 mg/kg, VO, a cada 24 horas.
- (B) Amoxicilina 50 mg/kg/dia, VO, a cada 12 horas.
- (C) Claritromicina 15 mg/kg/dia, VO, a cada 12 horas.
- (D) Amoxicilina 50 mg/kg/dia + clavulanato, VO, a cada 12 horas.

**Q. 48**

Após suspeita de malformação cardíaca em ultrassonografia morfológica, gestante de 37 anos, na 27ª semana de gestação, foi encaminhada para realização de ecocardiografia fetal. Neste exame é detectado que o feto apresenta ventrículo único.

Para uma efetiva e assertiva comunicação à gestante da notícia, o médico deve:

- (A) Impedir períodos de silêncio, evitando assim o constrangimento da paciente.
- (B) Usar linguagem metafórica, minimizando assim o impacto negativo da notícia.
- (C) Fazer um resumo das informações discutidas, assegurando a compreensão do diagnóstico.

- (D) Adiar para outro momento a discussão das opções de tratamento e prognóstico, evitando o desnecessário prolongamento do atendimento.

**Q. 49**

Menina, 9 meses, é levada para consulta médica na unidade básica de saúde devido ao quadro de diarreia e vômitos há quatro dias. Mãe menciona que a criança está evacuando várias vezes por dia, e suas fezes estão líquidas e amareladas; vômitos eventuais. Febre não aferida. Sem diurese há cerca de 4 a 5 horas. Ao exame físico: criança irritada, olhos fundos, sinal da prega com desaparecimento lento.

Assinale a alternativa que traz, respectivamente, a graduação adequada do nível de desidratação e a conduta pertinente, de acordo com o Ministério da Saúde:

- (A) Desidratação moderada; iniciar hidratação com sais de reidratação oral na unidade de saúde.
- (B) Desidratação grave; iniciar com 20 ml/kg de peso em 20 a 30 minutos. Repetir essa quantidade até que a criança esteja hidratada.
- (C) Desidratação leve; iniciar hidratação venosa e reavaliar após 4 horas. Se ainda estiver desidratada, indicar hospitalização.
- (D) Desidratação ausente; oferecer mais líquido que o habitual para prevenir a desidratação.

**Q. 50**

Menina de 12 anos, é levada à unidade básica de saúde para consulta médica de rotina. Ela coabita apenas com mãe e pai, o qual é portador de hepatite B crônica. É apresentada a carteira vacinal da criança, em que constam três doses contra hepatite B realizadas aos 8 anos de idade.

A conduta adequada, segundo o Ministério da Saúde, neste caso é:

- (A) Não realizar a dosagem de anti-HBs, sendo preconizada apenas 1 dose de reforço de vacina para reativação da memória imunológica.
- (B) Dosar anti-HBs e em caso de ser menor que 10mUI/ml (negativo), aplicar imunoglobulina humana anti-hepatite tipo B e revacinar com 3 doses.
- (C) Não realizar a dosagem de anti-HBs, uma vez que as 3 doses da vacina induzem imunidade em mais de 95% da população de crianças vacinadas.
- (D) Dosar anti-HBs. Se titulação menor que 10mUI/ml (negativo), aplicar 1 dose de vacina e repetir sorologia. Caso se mantenha negativa, aplicar mais 2 doses da vacina.